

# Inhoud

Woord vooraf 1

## Deel 1 Casuïstiek

1	Huid, weke delen, infecties	5
2	Hoofd, hals	17
3	Thorax, mamma	21
4	Abdomen, liezen	27
5	Anus, regio perinealis	34
6	Extremiteiten	39
7	Endocriene afwijkingen	48
8	Vaatchirurgie	51
9	Mannelijk genitaal	62
10	Steun- en bewegingsapparaat	67

## Deel 2 Antwoorden

1	Huid, weke delen, infecties	77
2	Hoofd, hals	92
3	Thorax, mamma	96
4	Abdomen, liezen	102
5	Anus, regio perinealis	109
6	Extremiteiten	116
7	Endocriene afwijkingen	124
8	Vaatchirurgie	130
9	Mannelijk genitaal	141
10	Steun- en bewegingsapparaat	148

Literatuur 157

Register 159

# 1 Huid, weke delen, infecties

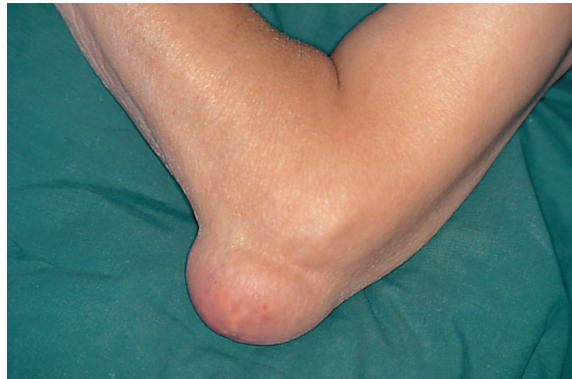## 1.1 Man, 40 jaar

### Anamnese

De patiënt, ambtenaar van beroep, klaagt al weken over een gezwollen elleboog. De dikte was plotseling ontstaan en geeft een gespannen gevoel bij beweging. De zwelling is hinderlijk bij leunen op de elleboog.

### Onderzoek

Fluctuerende, niet-pijnlijke zwelling op het olecranon.



### Vragen

- A Wat is de diagnose?
- B Wat is de oorzaak?
- C Welke therapie is mogelijk?
- D Wat is de differentiële diagnose?

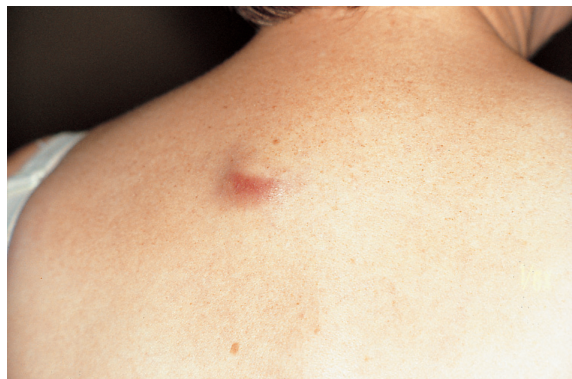## 1.2 Vrouw, 39 jaar

### Anamnese

Deze vrouw heeft een zwelling op de rug, die al geruime tijd bestaat. Sinds kort is de zwelling pijnlijk geworden en het liggen op de rug is daardoor niet meer goed mogelijk.

### Onderzoek

Een matig pijnlijke zwelling met roodheid midden op de rug.



### Vragen

- A Wat is de diagnose?
- B Op welke plaatsen worden deze zwellingen vaak gevonden en waar komen zij nooit voor?
- C Hoe zien ze eruit wanneer ze worden geëxcideerd en opengesneden?
- D Welke complicaties kunnen er optreden?
- E Wat is de behandeling?

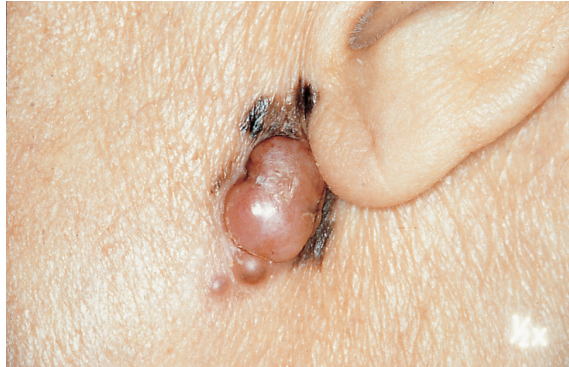## 1.3 Vrouw, 70 jaar

### Anamnese

Mevrouw heeft een wond aan de wijsvinger.

### Onderzoek

Er blijkt slechts een geringe excoriatie te bestaan. Verder valt op een pleister onder het linker oor. Bij navraag zegt de patiënte: 'O, dat is niets dokter, dat zit er al zo lang.' Bij optillen van de pleister wordt een gedepigmenteerde tumor in een donker verkleurd gebied zichtbaar.



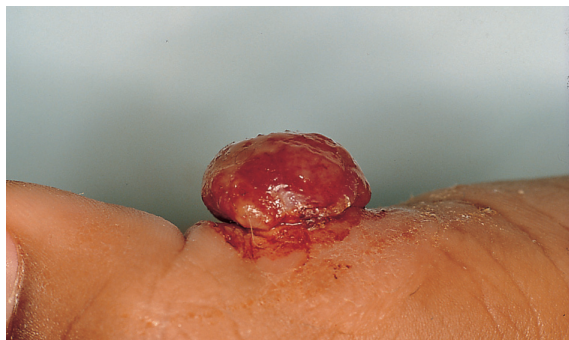### Vragen

- A Wat is de diagnose en waarom?
- B Hoe zijn deze tumoren te classificeren?
- C Wat is de differentiële diagnose?
- D Wat is de therapie?
- E Wat is de prognose?

## 1.4 Man, 62 jaar

### Anamnese

Mijnheer heeft een klein wondje dat hij enige maanden geleden heeft opgelopen door een steek met een schroevendraaier. Er is een hinderlijke zwelling ontstaan. Het wondje wilde niet genezen, waardoor patiënt steeds een pleister moest dragen.



### Onderzoek

Paddenstoelachtige zwelling aan de binnenzijde van de duim.

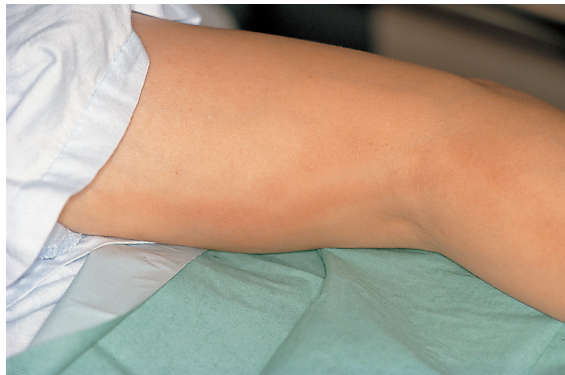### Vragen

- A Wat is de diagnose?
- B Hoe kan deze zwelling zijn ontstaan?
- C Wat is de therapie?

## 1.5 Vrouw, 19 jaar

### Anamnese

De patiënte is secretaresse. Ze heeft zich twee dagen geleden geprikt aan de inktcontainer van de kopieermachine en meent een 'bloedvergiftiging' te hebben opgelopen.



### Onderzoek

Een rode streep van de arm naar de oksel loopt.

### Vragen

- A Wat is de diagnose?
- B Wat zou u verder nog willen onderzoeken?
- C Waaruit bestaat de behandeling?

## 1.6 Vrouw, 59 jaar

### Anamnese

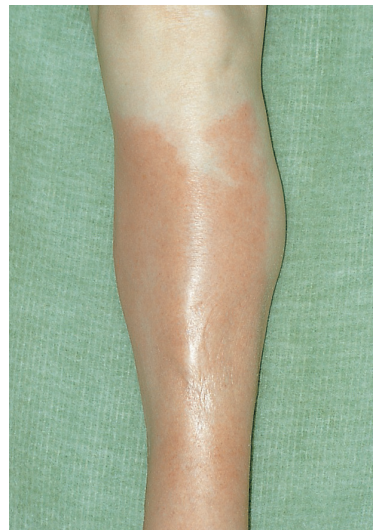Mevrouw heeft al vele jaren dikke benen die regelmatig aanleiding hebben gegeven tot ontstekingen. De patiënte gebruikt diuretica tegen de oedemen.

### Onderzoek

Temperatuur van patiënte is 38,9 °C. Beide benen zijn fors gezwollen en rood verkleurd.

### Vragen

- A Welke diagnose stelt u?
- B Wat is de oorzaak?
- C Is nader onderzoek noodzakelijk, en zo ja, waaruit zal dit bestaan?
- D Welke therapie dient in eerste instantie te worden toegepast?
- E Welke therapie stelt u daarna voor?



## 1.7 Vrouw, 33 jaar

### Anamnese

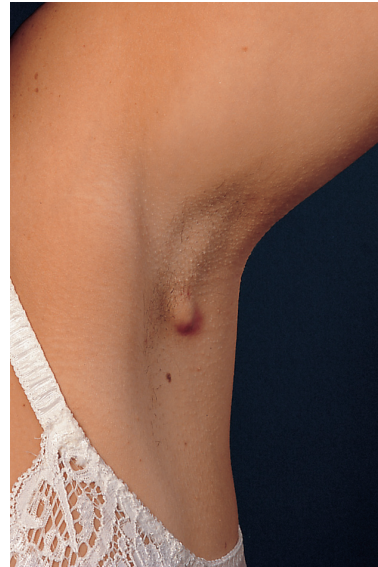Mevrouw heeft al wekenlang ontstekingen in de oksel die zeer veel last veroorzaken in de zin van pijn en pusafscheiding. Ze kan daardoor af en toe haar arm niet gebruiken.

### Onderzoek

In de oksel bevindt zich een geïndureerd rood gebied met enkele fistelopeningen, waaruit wat pus komt.

### Vragen

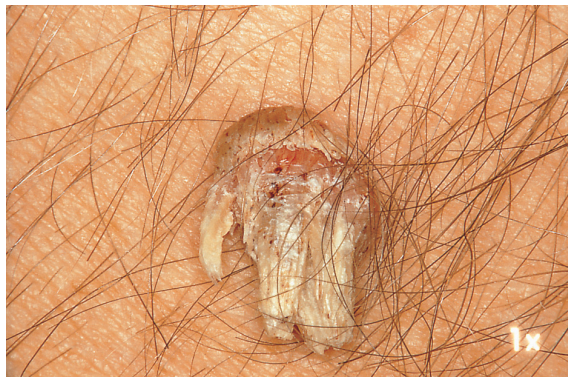- A Wat is de diagnose?
- B Waar gaat deze ontsteking van uit?
- C Op welke plaatsen kan een dergelijke afwijking nog meer voorkomen?
- D Is deze aandoening leeftijdsgebonden?
- E Wat wordt als de oorzaak voor deze afwijking beschouwd?
- F Waaruit bestaat de behandeling?



## 1.8 Man, 62 jaar

### Anamnese

De patiënt heeft sinds geruime tijd een uitsteeksel aan de borst-huid, dat maar niet wil verdwijnen. Af en toe valt er een brokje af, maar na verloop van tijd is de afwijking weer in volle omvang terug. Bovendien lijkt het erop dat het uitsteeksel geleidelijk groter wordt.



### Onderzoek

Er is sprake van een kleine, 3 cm grote, uitstekende zwelling die een verhoornend aspect heeft.

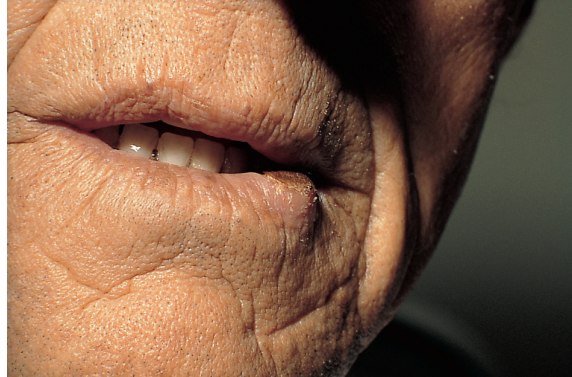### Vragen

- A Hoe luidt de diagnose?
- B Waar gaat het uitsteeksel van uit?
- C Kan dit uitsteeksel eenvoudig worden afgeknipt? Zo niet, welke behandeling dient er dan plaats te vinden?

## 1.9 Man, 75 jaar

### Anamnese

Mijnheer heeft altijd pijp gerookt. Sinds enige tijd heeft hij een klein zweertje aan de lip dat maar niet wil genezen. Hij kan hierdoor zijn pijp niet goed roken.



### Onderzoek

Er wordt een hyperkeratotisch gebied met in het centrum een klein defect aangetroffen.

### Vragen

- A Wat is de meest waarschijnlijke diagnose? Komt dit vaak voor?
- B Waar moet u verder nog op letten?
- C Hoe ziet deze afwijking er pathologisch-anatomisch uit?
- D Op welke andere plaatsen kan deze afwijking ook nog gevonden worden?
- E Hoe moet deze afwijking behandeld worden?
- F Wat zou u verder de patiënt nog adviseren?

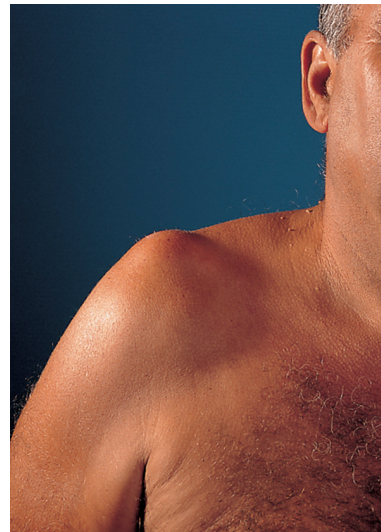## 1.10 Man, 48 jaar

### Anamnese

Mijnheer heeft een geleidelijk groter wordende zwelling op de rechterschouder die niet pijnlijk is.

### Onderzoek

Er bestaat een betrekkelijk week aanvoelende zwelling die goed afgrensbbaar is, los van de huid ligt en los van de onderlaag lijkt te liggen.



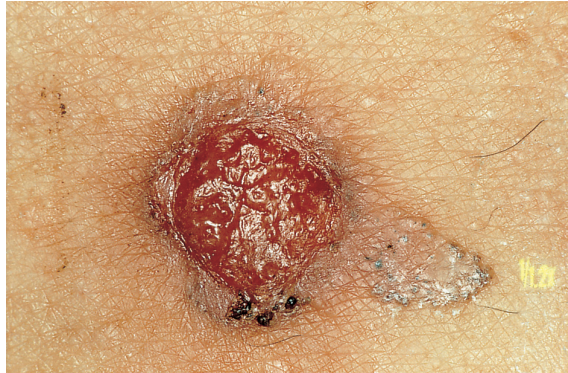### Vragen

- A Wat is de waarschijnlijke diagnose?
- B Welke diagnostische tekenen verwacht u te vinden bij onderzoek van deze zwelling?
- C Is er fluctuatie?
- D Zijn er bepaalde subcutane gebieden waar dergelijke tumoren nooit worden gevonden? Noem deze en vertel waarom.
- E Zelden zijn deze tumoren kwaadaardig. Wat zouden daarvoor de klinische tekenen kunnen zijn?
- F Is pathologisch onderzoek gewenst?

### 1.11 Man, 71 jaar

#### Anamnese

Mijnheer heeft al geruime tijd een klein plekje op de huid waar een korstje op komt. Wanneer het korstje eraf valt, bloedt het een beetje, maar daarna wordt het plekje opnieuw bedekt door een korstje.



#### Onderzoek

Zichtbaar is een 0,5 cm grote huidlaesie met daarop een korstje. Bij het verwijderen van het korstje komt een granulerend plekje tevoorschijn.

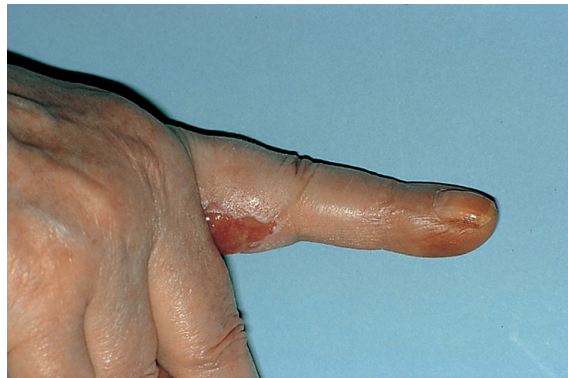#### Vragen

- A Wat is hier de diagnose?
- B Is deze afwijking levensbedreigend?
- C Welke typen zijn te onderscheiden?
- D Wat is de behandeling?
- E Wat is de rol van radiotherapie bij de behandeling van deze tumoren?

### 1.12 Vrouw, 83 jaar

#### Anamnese

Mevrouw heeft al maanden een dragende wond aan de basis van de tweede vinger aan de rechterhand. Het zou begonnen zijn als een klein plekje, ontstaan na een verwonding.



#### Onderzoek

Er is sprake van een granulerend oppervlak met geïnfiltreerde randen.

#### Vragen

- A Is hier inderdaad sprake van een resttoestand na een verwonding?
- B Zo ja, hoe is dit te verklaren? Zo nee, wat is dan de oorzaak?
- C Waaruit zal in beide gevallen de behandeling dienen te bestaan?

### 1.13 Vrouw, 47 jaar

#### Anamnese

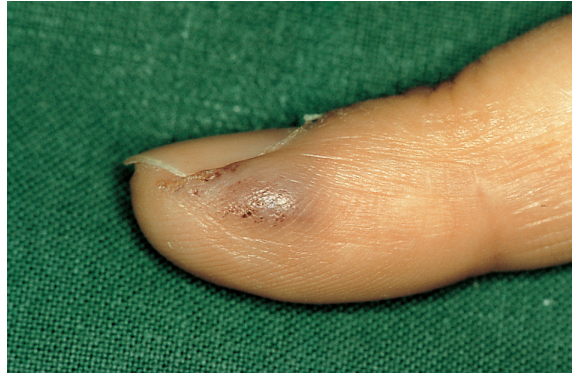Mevrouw klaagt over een blauwe plek aan haar wijsvinger, die haar hindert bij het vastpakken van voorwerpen.

#### Onderzoek

Een kleine, weke, blauw doorschinerende, wegdrukbare zwelling.

#### Vragen

- A Wat is hier de diagnose?
- B Hoe is dit nog te adstrueren?
- C Welke behandeling zal moeten worden ingesteld?



### 1.14 Vrouw, 25 jaar

#### Anamnese

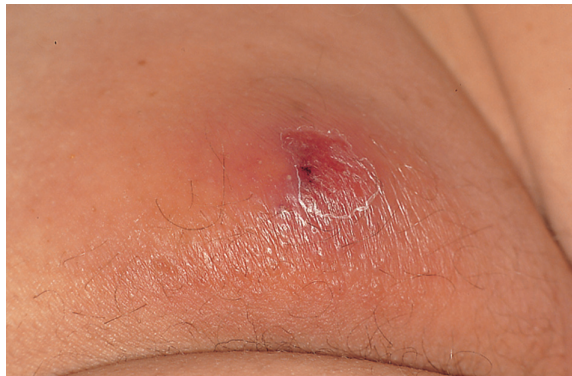Mevrouw heeft sinds enige dagen een pijnlijke zwelling onder in de buikhuid, die begonnen is met een klein, pijnlijk haartje.

#### Onderzoek

Er bestaat een rode, pijnlijke zwelling, die mogelijk licht fluctueert.

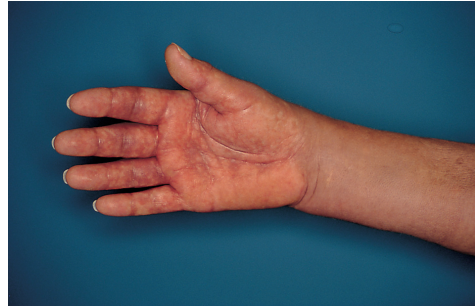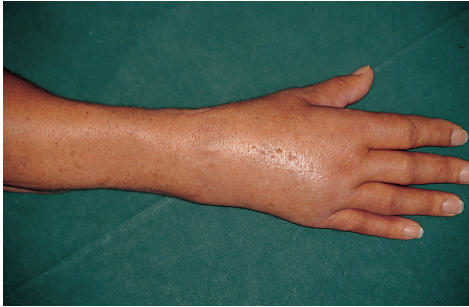#### Vragen

- A Wat is de diagnose?
- B Welke bacterie veroorzaakt deze ontsteking?
- C Is behandeling met antibiotica nodig?
- D Hoe is het natuurlijk beloop?
- E Welke behandeling zou u instellen?





## 1.15 Vrouw, 42 jaar



### Anamnese

Na een klap op de rechterhand heeft de patiënte een permanent pijnlijke hand en onderarm ontwikkeld. Thans is het zo dat de hand nauwelijks of niet te gebruiken is. 's Nachts weet zij niet goed hoe ze de arm moet neerleggen. Mevrouw wordt er depressief van.

### Onderzoek

Wat rood verkleurde hand en distale onderarm. De handrug en vingers zijn gezwollen en voelen vochtig en warm aan. Het aanraken wordt als pijnlijk ervaren.

### Vragen

- A Wat is er mis met de hand van deze patiënt?
- B Wat is het natuurlijke beloop van deze afwijking?
- C Welke stadia zijn te onderscheiden?
- D Wat is de pathofysiologie?
- E Bij wie komt deze afwijking het meeste voor?
- F Hoe moet deze behandeld worden?
- G Wat is de prognose?

## 1.16 Kind, 5 jaar

### Anamnese

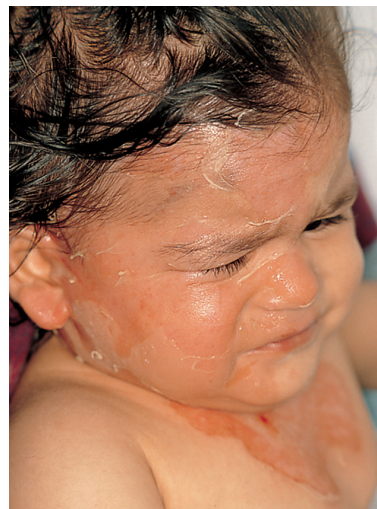Verbranding door heet water.

### Onderzoek

Op het hoofd en de rug bevinden zich gebieden die worden gekenmerkt door roodheid en blaarvorming. Ook is er een enkel gebiedje dat een wittig aspect heeft.

### Vragen

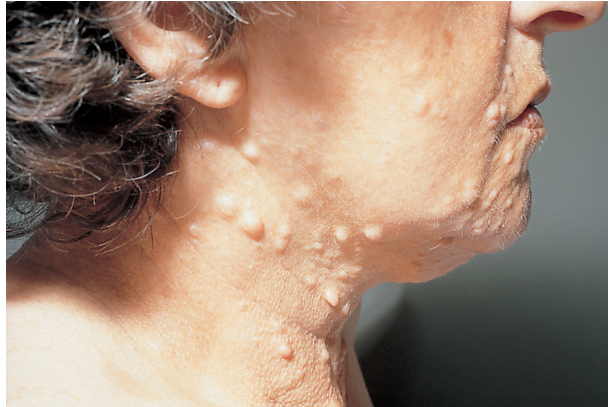- A Hoe diep zijn deze brandwonden?
- B Hoe zijn brandwonden te graderen?
- C Welke behandeling dient toegepast te worden?



### 1.17 Vrouw, 53 jaar

#### Anamnese

Mevrouw klaagt over multiple zwellingen over het gehele lichaam. Deze zijn gedurende haar leven geleidelijk in omvang toegenomen. Nu heeft zij een zwelling boven het sleutelbeen.



#### Onderzoek

Zichtbare multiple zwellingen met daartussen lichtbruine vlekken.

#### Vragen

- A Wat is de diagnose?
- B Waaruit bestaan deze zwellingen?
- C Wat is de prognose?
- D Waaruit bestaat de behandeling?

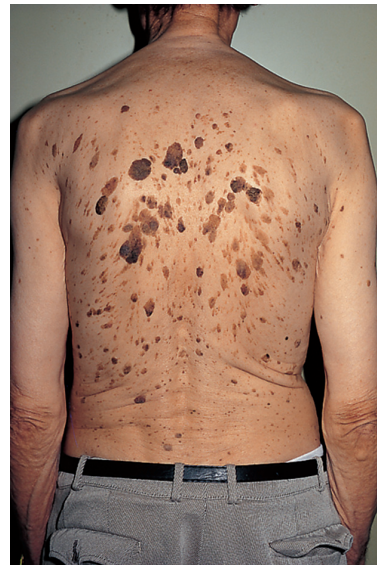### 1.18 Man, 72 jaar

#### Anamnese

De patiënt klaagt over grote, bruine vlekken op de rug.

#### Onderzoek

Op de hele rug bevinden zich pigmentvlekken, die licht verheven zijn.



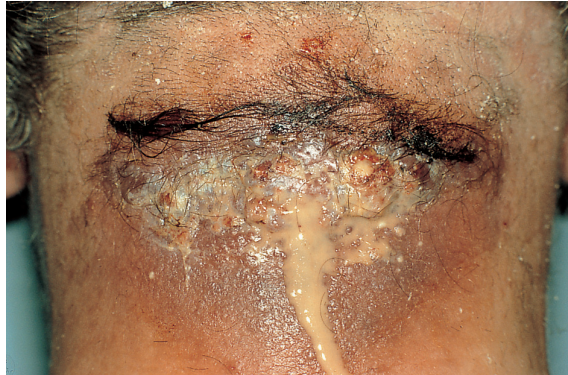#### Vragen

- A Wat is de diagnose?
- B Waar gaat deze afwijking van uit?
- C Wat is de behandeling?

### 1.19 Man, 44 jaar

#### Anamnese

Mijnheer heeft sinds ongeveer een week een zwelling in de nek opgemerkt, die hem veel last geeft. Het begon met een vast en rood plekje dat pijnlijke jeuk veroorzaakte. De laatste dagen heeft zich spontaan pus ontlast. Hij voelt zich ziek en heeft koorts tot 39 °C.



#### Onderzoek

In de nek bestaat een rood en geïndureerd gebied waaruit pus stroomt.

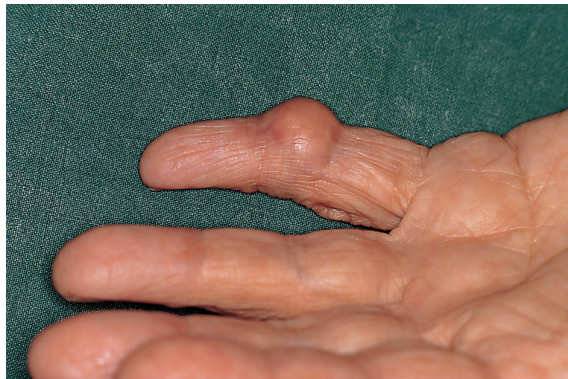#### Vragen

- A Wat is hier de diagnose?
- B Wat is het natuurlijk beloop van deze afwijking?
- C Wat is de oorzaak?
- D Bij welke patiënten komt deze afwijking vooral voor?
- E Wat is hier de behandeling?
- F Wat is de prognose?

### 1.20 Man, 26 jaar

#### Anamnese

Mijnheer heeft een jaar geleden een kleine verwonding aan de pink gehad. Nu ontwikkelt zich in dat gebied een zwelling waar hij last van heeft.



#### Onderzoek

Er is een litteken zichtbaar met daaronder een vast aanvoelende zwelling met een doorsnede van ongeveer 1 cm.

#### Vragen

- A Wat is de diagnose?
- B Hoe kan deze afwijking ontstaan?
- C Wat is de behandeling?

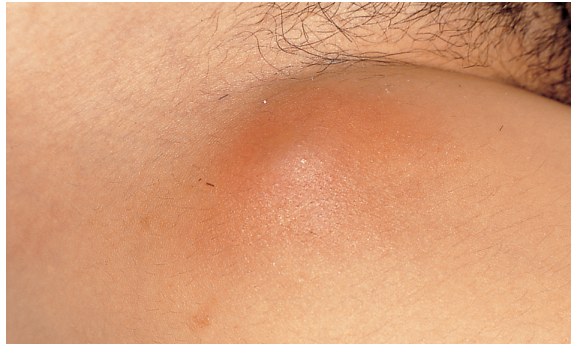### 1.21 Vrouw, 48 jaar

#### Anamnese

De patiënte heeft een pijnlijke zwelling in de lies, die in de afgelopen paar dagen steeds duidelijker is geworden.

#### Onderzoek

Er is inderdaad een rode, pijnlijke zwelling in de lies en die lijkt te fluctueren.



#### Vragen

- A Wat is hier de meest waarschijnlijke diagnose?
- B Welke differentiële diagnose is mogelijk?
- C Welke anamnestiche gegevens zou u nog moeten verkrijgen?
- D Wat is de behandeling van keuze?
- E Hebben antibiotica hier een plaats?

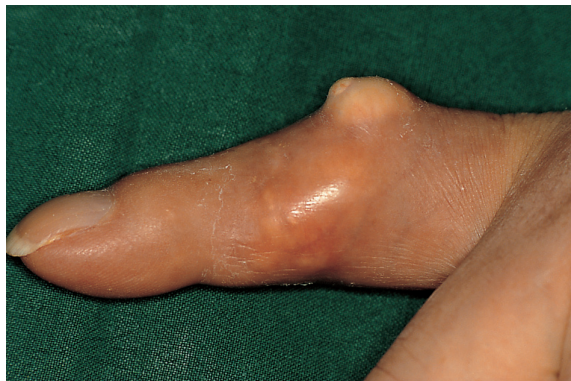### 1.22 Man, 76 jaar

#### Anamnese

De patiënt heeft sinds enige tijd een toenemend pijnlijke vinger. De laatste paar dagen is de pijn zo hevig geworden dat het ondraaglijk is. Hij slaapt er niet door. Zelf zegt hij dat de vinger ernstig ontstoken is.

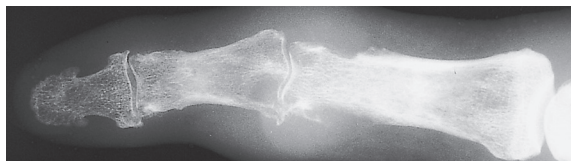
#### Onderzoek

Een gezwollen, rode vinger met een duidelijk geel gebied, vlak onder een dunne huid.



#### Vragen

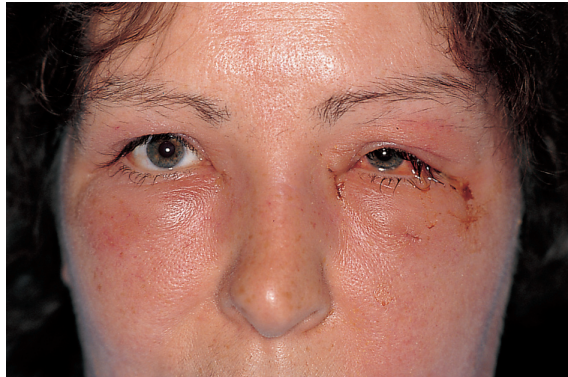- A Wat is de diagnose?
- B Wat is de oorzaak?
- C Wat is de behandeling?



### 1.23 Vrouw, 28 jaar

#### Anamnese

Enige dagen geleden is mevrouw door haar kat in het gezicht gekrabd. Nu is de helft van haar gelaat sterk gezwollen.



#### Onderzoek

Er wordt een forse roodheid van de rechterhelft van het gelaat met oedeemvorming geconstateerd.

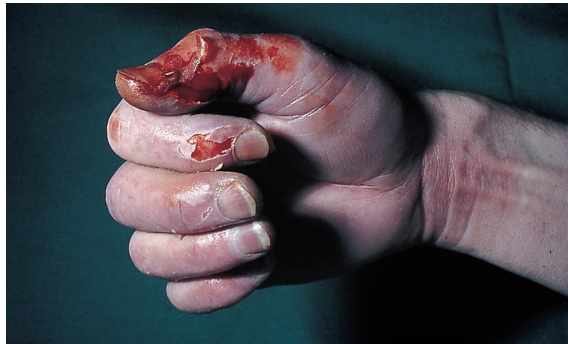#### Vragen

- A Wat is hier aan de hand?
- B Waardoor wordt dit beeld veroorzaakt?
- C Welk risico loopt de patiënt?
- D Hoe is de behandeling?

### 1.24 Man, 50 jaar

#### Anamnese

Mijnheer komt naar de afdeling Spoedeisende hulp wegens klachten over heftige pijn in de vingers. De man is verwaarloosd en dakloos.



#### Onderzoek

Verkleuring en zwelling van de vingers met blaarvorming. Sommige blaren zijn stukgegaan.

#### Vragen

- A Waar is hier sprake van?
- B Hoe ontstaat deze afwijking?
- C Wat is de behandeling in eerste instantie?